http://dx.doi.org/10.22049/JAHSSP.2024.29208.1607

Journal of Applied Health Studies in Sport Physiology
Spring/Summer 2024
Volume 11, Number 1
304-315

Original Article **Open Access**

Effect of aerobic training and administration of sertoli cell media conditioning on histopathology and testosterone levels in testis following caffeine consumption in adult male rat

Davoud Rahimi[1], Jabbar Bashiri[2*], MirAlireza NoorAzar[3], Roghayyeh Pouzesh Jadidi[4], Dariyoush Mohajeri[5]

Receive 2023 November 19; Accepted 2024 February 8

Abstract

Aim: Considering use of caffeinea supplement by athletes and harmful effects of long-term caffeine consumption on male fertility, the aim of this study was determine effect of moderate aerobic exercise combined with Sertoli cell medium conditioning on testicular damage caused by caffeine consumption in adult male rats.Methods:For this purpose,30male Wistar rats weighing250±20grams, age9-10weeks, were celected in5 groups(healthy control,affected by caffeine,caffeine-exercise,caffeine-medium conditioning and caffeine-conditioning-medium-exercise).Groups2to5for4weeks, caffeine dose200mg/kg orally and group1receivedsame amount of distilled water.After 6weeks, conditioned medium Sertoli cells was injected into efferent ducts mice in treatment group.After 8weeks of media conditioning injection and moderate aerobic training(60minutes,1bar per day,5days per week),blood was collected from all mice and testes, epididymis were isolated.Then the blood samples were centrifuged at speed of3000rpm,at temperature40degrees Celsius for15minutes,and highly soluble serum was used measure testosterone hormone by radioimmunoassay method.In study the histopathology of testis samples fixed in10% formalin,5micron thick sections were prepared according to method of preparing tissue sections for hematoxylin-eosin staining.prepared tissue sections were examined for histopathology.Findings: In group under influence of caffeine, level of testosterone decreased significantly compared to control group($p<0.05$).In both caffeine-media conditioning group and caffeine-exercise group, level of testosterone increased significantly ($p<0.05$).In caffeine-media conditioning-exercise group, level of testosterone hormone shows significant increase compared to previous2groups($p<0.05$).In histopathological observations, testicular tissue in caffeine-damaged group has severe changes in germ cells and stop spermatogenesis,reduction germinal epithelium layers,edema, severe hyperemia and bleeding in interstitial space,irregularity of overlying epithelium,changes in thickness and irregularity in basal layer and irregularity,wrinkling and disintegration of structure of tubules,in many ducts.It was sperm maker. significant improvement was observed in caffeine-media conditioning-exercise group and tissue structure of testicles was relatively normal or close to normal. Conclusion:Consuming conditioned media of Sertoli cells and performing aerobic exercise at same time improves testosterone hormone indices and reduces harmful effects of caffeine on testicular histopathology of rats.

Keywords: Aerobic training, Caffeine, Media conditioning, Rat testis, Sertoli cells

Scan this QR code to see the accompanying video, or visit jahssp.azaruniv.ac.ir

1. Ph.D. Student of Exercise Physiology, Department of Sport Sciences, Tabriz Branch, Islamic Azad University, Tabriz, Iran.
2. Associate Professor of Exercise Physiology, Department of Sport Sciences, Tabriz Branch, Islamic Azad University, Tabriz, Iran.***(correspondingauthor)** (bashiri.jabbar@gmail.com)
3. Assistant Professor, Department of Basic Science, Faculty of Veterinary Medicine, Tabriz Medical Sciences, Islamic Azad University, Tabriz, Iran.
4. Assistance Professor of Exercise Physiology, Department of Sport Sciences, Tabriz Branch, Islamic Azad University, Tabriz, Iran.
5. Professor, Department of Pathobiology, Faculty of Veterinary Medicine, Tabriz Medical Sciences, Islamic Azad University, Tabriz, Iran.

Cite as: Rahimi, Davoud. Bashiri, Jabbar. NoorAzar, MirAlireza. Pouzesh jaded, Roghayyeh. Mohajeri, Dariyoush. Effect of aerobic training and administration of sertoli cell media conditioning on histopathology and testosterone levels in testis following caffeine consumption in adult male rat. Applied Health Studies in Sport Physiology. 2024; 11(1): 304-315.
Owner and Publisher: Azarbaijan Shahid Madani University
Journal ISSN (online): 2676-6507
Access Type: Open Access
DOI: 10.22049/JAHSSP.2024.29208.1607

Copyright ©The authors

http://dx.doi.org/10.22049/JAHSSP.2024.29208.1607

Extended Abstract

Infertility is an undesirable condition with increasing prevalence in today's couples. Infertility, is a type of fertility disorder that occurs after12 months of continuous, free and unprotected sexual intercourse based on couples' failure to conceive (1). Among the known causes of infertility, environmental factors such as consumption of nutritional supplements, such as caffeine, are indicators (2). Caffeine is used by athletes as an energy-enhancing drug (3). Caffeine may act indirectly by affecting the hypothalamus-pituitary-gonadal system or by a direct effect through apoptosis of the germinal epithelium of the testis(4).Caffeine consumption has an effect not only on semen parameters but also on sperm DNA integrity.High amounts of caffeine consumption can change the glycolytic profile and oxidation Sertoli cells and interfere with male reproductive potential(5).Therefore, aim of this study is simultaneously investigate the effect of conditioned medium of Sertoli cells along with moderate aerobic exercise on testicular damage caused by high dose caffeine consumption in male rats.

Materials and Methods

In this study, 30 male Wistar rats weighing 250±20 grams, aged 9-10 weeks were used. The studied rats were randomly divided into 5 groups (healthy control, caffeine-damaged, caffeine and exercise, caffeine treatment with media conditioning and caffeine treatment with media conditioning and exercise) were tested. Groups 2 to 5 received 200 mg/kg caffeine orally for 4 weeks, and group 1 received the same amount of distilled water. After 6 weeks, the conditioned media of Sertoli cells was injected into the efferent ducts of the mice in the treatment group. After 8 weeks of media conditioning injection and moderate aerobic training (60 minutes, 1 time a day and 5 days a week for 8 weeks), blood was collected from all the mice and the testes and epididymis were separated. Then centrifuged blood and serum samples were prepared for measuring testosterone hormone and for the histopathology study of testicular samples, 5 micron thick sections were prepared according to the method of preparing tissue sections for hematoxylin-eosin staining. The prepared tissue sections were examined in terms of histopathology. One-way analysis of variance (ANOVA) was used to investigate the differences between the studied groups, and Tukey's post hoc test was used to compare the two groups. The Kruskal-Wallis non-parametric test was used to compare the severity of tissue damage between the studied groups, and the Mann-Whitney U test was used to compare them two by two. Kolmogorov-Smirnov test was used to check the normality of data distribution. $p>0.05$ values were considered significant.

Findings

The results of analysis of variance showed: in the group under the influence of caffeine, the level of testosterone decreased significantly compared to the control group ($p < 0.01$), in the groups affected by caffeine and treated with medium conditioning and caffeine and exercise, the level of the hormone Testosterone showed a significant increase compared to the group affected by caffeine ($p<0.05$). There was no significant difference between these two groups in terms of testosterone. In the group damaged by caffeine plus treatment with medium conditioning and exercise, the level of testosterone showed a significant increase compared to the group damaged by caffeine (compared to the groups damaged by caffeine and treatment with medium conditioning and caffeine and exercise) (01) /0>p). In terms of all the mentioned parameters, there was a significant difference between this group and the previous two treatment groups ($p<0.05$). No significant difference was observed in terms of the aforementioned parameters between the group affected by caffeine plus treatment with medium conditioning and exercise and the healthy control group. In the group under the influence of caffeine, compared to the control group, significant tissue damage occurred in the testicles ($p<0.01$). It showed a significant decrease compared to the group affected by caffeine ($p<0.05$). There was no significant difference between these two groups in terms of the severity of injury in the testicular tissue. In the caffeine-injured group, in addition to medium conditioning treatment and exercise, the incidence of testicular tissue injury showed a significant decrease (compared to the previous two groups) compared to the caffeine-injured group ($p<0.01$).

Conclusion

The results of the present study showed: Although high dose caffeine consumption causes testicular tissue damage and a significant decrease in testosterone hormone levels, combined aerobic and Sertoli cell media conditioning can improve testicular tissue damage and increase testosterone levels in Male desert rats are affected by caffeine. In this regard, the results of previous studies have shown that aerobic exercise can increase the amount of testosterone as well as the amount of sperm in the body (6). During the conducted studies, a positive relationship between aerobic exercises with moderate intensity and parameters of testicular function such as sperm concentration and serum level of sex hormones as well as an increase in total and free testosterone serum level, sperm count, motility and morphology have been observed in athletes (7, 8). Exercise with an effect on the hypothalamus-pituitary-gonadal (HPG) axis, leading to an increase in LH and FSH and further stimulation of Leydig and Sertoli cells, as well as changes in the serum level of sex hormone-binding globulin (SHBG), have beneficial effects in improving reproductive health indicators. is (8,9).

Copyright ©The authors

http://dx.doi.org/10.22049/JAHSSP.2024.29208.1607

Article message:

In general, it can be concluded that moderate aerobic exercise and media conditioning of Sertoli cells can synergistically improve the level of sex hormones and testicular damage caused by consuming high doses of caffeine. However, the effect of different doses of conditioning media for Sertoli cells and different types of exercise, as well as the determination of effective molecular cellular mechanisms in this matter, need more extensive studies.

Keywords: Aerobic training, Caffeine, Media conditioning, Rat testis, Sertoli cells

1. Carreau, S. (2007). Leydig cell aromatase: from gene to physiology. In: Payne AH, Hardy MP, editors. The Leydig cell in health and disease. Totowa, NJ: Humana Press,pp:189-95.
2. Eteng, M.U., Eyong, E.U., Akpanyung, E.O., Agiang, M.A., Aremu, C.Y., 1997. Recent advances in caffeine and theobromine toxicities: a review. Plant Foods Hum. Nutr. 51, 231–43.
3. Grandys, M., Majerczak, J., Duda, K., Zapart-Bukowska, J., Kulpa, J., Zoladz, J. A., 2009. Endurance training of moderate intensity increases testosterone concentration in young, healthy men.International Journal of Sports Medicine, 30(7):489-95.
4. Hayden, RP. and Tanrikut, C. (2016). Testosterone and varicocele.the Urologic Clinics of North America, 43(2); 223-232.
5. Monfared, M. H., Minaee, B., Rastegar, T., Khrazinejad, E,. Barbarestani, M., 2016. Sertoli cell condition medium can induce germ like cells from bone marrow derived mesenchymal stem cells. Iranian Journal of Basic Medical Sciences, 19(11): 1186-1192.
6. Pellatt, L., Rice, S. and Mason, H.D. (2010). Anti-Müllerian hormone and polycystic ovary syndrome: a mountain too high? Reproduction, 139(5): 825-33.
7. Ranjbar.r,Kordi.M, Gayini.A.A, 2009. The effect of caffeine ingestion on anaerobic power; Fatigue index and blood lactate levels in boy athlete students (in persian). JSBS 1, 123–136.
8. Shamekh, R., Saporta, S., Cameron, D.F., Willing, A.E., Sanberg, C.D., Johe, K., Sanberg, P.R., 2008. Effects of sertoli cell-conditioned medium on ventral midbrain neural stem cells: A preliminary report. Neurotox. Res. 13, 241–246.
9. Svartberg, J., Midtby, M., Bonaa, K., Sundsfjord, J., Joakimsen, R., Jorde, R., 2003. The associations of age, lifestyle factors and chronic disease with testosterone in men: the Tromso Study. Eur. J. Endocrinol. 149, 145–1 midbrain neural stem cells: A preliminary report. Neurotoxicity Research. 13, 241–246.

Copyright ©The authors

JAHSSP

http://jahssp.azaruniv.ac.ir/
http://dx.doi.org/10.22049/JAHSSP.2024.29208.1607

مطالعات کاربردی تندرستی در فیزیولوژی ورزش
سال یازدهم، شماره اول ؛
بهار و تابستان ۱۴۰۳؛ صفحات ۳۰۴-۳۱۵

مقاله پژوهشی
Open Access

تاثیر تمرین هوازی و کاندیشن مدیای سلول‌های سرتولی بر هیستوپاتولوژی و میزان تستوسترون در آسیب بیضه‌ی ناشی از مصرف کافِئین در موش‌های صحرایی نر بالغ

داود رحیمی[۱]، جبار بشیری[۲*]، میرعلیرضا نورآذر[۳]، رقیه پوزش جدیدی[۴]، داریوش مهاجری[۵]

تاریخ دریافت: ۱۴۰۲/۰۸/۲۸ تاریخ پذیرش: ۱۴۰۲/۱۱/۱۹

چکیده

هدف: با توجه به مصرف کافئین بصورت مکمل توسط ورزشکاران و اثرات مضر مصرف طولانی مدت کافئین بر باروری مردان، هدف از مطالعه حاضر تعیین تأثیر تمرین هوازی متوسط توام با کاندیشن مدیوم سلول‌های سرتولی درآسیب بیضه ناشی از مصرف کافئین در موش‌های صحرایی نربالغ بود. **روش شناسی:** بدین منظور ۳۰ سر رت نربالغ نژاد ویستار با وزن۲۰±۲۵۰گرم، سن۹ الی۱۰هفته، به‌طور تصادفی در پنج گروه (شاهد سالم، آسیب‌دیده با کافئین،کافئین_ورزش،کافئین_کاندیشن مدیای وکافئین_کاندیشن مدیای_ورزش) مورد آزمون واقع شدند. گروه‌های ۲تا ۵ به مدت۴هفته، کافئین با دوز 200mg/kg بصورت خوراکی و گروه۱به همان میزان آب مقطردریافت کردند. پس از ۶هفته، کاندیشن مدیای سلول‌های سرتولی به‌درون مجاری وابران موش‌های گروه تیمار تزریق شد. پس از ۸هفته از تزریق کاندیشن مدیای و تمرین هوازی متوسط (۶۰دقیقه،۱باردرروز و۵روزدرهفته) ازتمام موش‌ها خون‌گیری شده وبیضه‌ها و اپیدیدیم جدا گردید. سپس نمونه‌های خونی درسرعت ۳۰۰۰دور/دقیقه، در دمای ۴۰درجه سلسیوس به مدت ۱۵دقیقه، سانتریفیوژ شدند و سرم محلول بالایی جهت سنجش هورمون تستوسترون با روش رادیوایمینواسی مورد استفاده قرار گرفت. جهت مطالعه هیستوپاتولوژی نمونه‌های بیضه در فرمالین۱۰درصد تثبیت گردیده، برش‌هایی به ضخامت ۵ میکرون طبق روش تهیه مقاطع بافتی جهت رنگ آمیزی هماتوکسیلین_ائوزین تهیه شد. مقاطع بافتی تهیه شده ازنظر هیستوپاتولوژی مورد بررسی قرار گرفت. **یافته‌ها:** درگروه تحت تأثیر کافئین، میزان هورمون تستوسترون بطور معنی‌داری نسبت به گروه شاهدکاهش نشان داد ($p<۰/۰۵$). دردو گروه کافئین_کاندیشن مدیای وگروه کافئین_انجام ورزش، میزان هورمون تستوسترون بطور معنی‌داری افزایش نشان داد ($p<۰/۰۵$). درگروه کافئین_کاندیشن مدیای_انجام ورزش، میزان هورمون تستوسترون بطورمعنی‌داری افزایش بیشتری نسبت به دوگروه قبلی نشان دارد($p<۰/۰۵$). درمشاهدات هیستوپاتولوژی، بافت بیضه درگروه آسیب‌دیده باکافئین دارای تغییرات شدید در سلول‌های زایا و توقف اسپرماتوژنز،کاهش لایه‌های اپیتلیوم ژرمینال،ادم، پرخونی و خونریزی شدیدی درفضای بینابینی، بی‌نظمی دراپیتلیوم پوشاننده، تغییرضخامت و ایجاد بی‌نظمی‌درلایه بازال و بی‌نظمی، چروکیدگی و از هم‌گسیختگی ساختار توبول‌ها، در بسیاری از مجاری اسپرم‌ساز بود. درگروه کافئین_کاندیشن مدیای_انجام ورزش بهبود قابل توجهی مشاهده شد و ساختار بافتی بیضه‌ها نسبتاً طبیعی و یا نزدیک به طبیعی بود. **نتیجه‌گیری:** مصرف کاندیشن مدیای سلول‌های سرتولی و انجام همزمان تمرین هوازی، باعث بهبود شاخص‌های هورمون تستوسترون و کاهش اثرات مخرب کافئین برهیستوپاتولوژی بیضه موش‌های صحرایی می‌شود.

واژه‌های کلیدی: تمرین هوازی، کافئین، کاندیشن مدیوم، آسیب بیضه.

نحوه ارجاع: داود رحیمی، جبار بشیری، میرعلیرضا نورآذر، رقیه پوزش جدیدی، داریوش مهاجری،تاثیر تمرین هوازی و کاندیشن مدیای سلول‌های سرتولی بر هیستوپاتولوژی و میزان تستوسترون در آسیب بیضه‌ی ناشی از مصرف کافِئین در موش‌های صحرایی نر بالغ. مطالعات کاربردی تندرستی در فیزیولوژی ورزش. ۱۴۰۳: ۱۱ (۱)،۳۰۴-۳۱۵.

صاحب امتیاز و ناشر: دانشگاه شهید مدنی آذربایجان
شاپای الکترونیکی: ۲۶۷۶-۶۵۰۷
نوع دسترسی: آزاد
DOI: 10.22049/JAHSSP.2024.29208.1607

با اسکن QR فوق می‌توانید جزئیات مقاله حاضر را در سایت www.jahssp.azaruniv.ac.ir/. مشاهده کنید

۱. دانشجوی دکترای فیزیولوژی ورزشی، گروه علوم ورزشی، واحد تبریز، دانشگاه آزاد اسلامی، تبریز، ایران.
۲. دانشیار گروه علوم ورزشی، دانشکده علوم انسانی و تربیتی، واحد تبریز، دانشگاه آزاد اسلامی، تبریز، ایران (نویسنده مسئول(bashiri.jabbar@gmail.com)
۳. استادیار گروه علوم پایه، دانشکده دامپزشکی، علوم پزشکی، واحد تبریز، دانشگاه آزاد اسلامی، تبریز، ایران.
۴. استادیار گروه علوم ورزشی، دانشکده علوم انسانی و تربیتی، تبریز، دانشگاه آزاداسلامی، تبریز، ایران.
۵. استاد گروه پاتوبیولوژی، دانشکده دامپزشکی، علوم پزشکی تبریز، دانشگاه آزاد اسلامی، تبریز، ایران.

Copyright ©The authors
Publisher: Azarbaijan Shahid Madani University

مقدمه

ناباروری یک وضعیت نامطلوب با شیوعی فزاینده در زوج‌های امروزی است. ناباروری درواقع، نوعی از اختلال باروری است که بر اساس عدم موفقیت زوج‌ها در ایجاد بارداری، پس از ۱۲ماه مقاربت مستمر، آزاد و محافظت نشده رخ می‌دهد(۷). ناباروری و مشکلات فردی و اجتماعی ناشی از آن به عنوان یکی از مسایل مهم زوج هاست و این امر از آن نظر قابل توجه است که علت ناباروری مردان فقط در ۴۰ درصد موارد قابل تشخیص و در ۶۰ درصد موارد از نظر پاتولوژیکی قابل تشخیص نیستند(۳). از علل شناخته شده ناباروری، عوامل محیطی هم‌چون مصرف مکمل‌های غذایی، مانند کافئین شاخص می‌باشند(۲۳). کافئین توسط ورزشکاران به عنوان یک داروی کمک نیروزا مصرف می‌شود(۱۴). کافئین ممکن است به طور غیر مستقیم با تأثیر بر سیستم هیپوتالاموس-هیپوفیز-غدد جنسی و یا با اثر مستقیم از طریق آپوپتوز اپیتلیوم جوانه‌زای بیضه عمل کند(۱۱). علاوه‌بر این، مصرف کافئین نه تنها روی پارامترهای مایع منی بلکه بر یکپارچگی DNA اسپرم نیز تأثیر دارد. مقادیر بالای مصرف کافئین می‌تواند پروفایل گلیکولیتیک و اکسیداتیوسلول‌های سرتولی را تغییر داده و در پتانسیل تولید مثل مردان تداخل ایجاد کند(۳۸،۳۰).

سلول‌های سرتولی که در غشاء پایه‌ی لوله‌های منی‌ساز مستقر هستند، وظیفه حمایت از اسپرماتوگونی‌ها را بر عهده دارند و در واقع مسئولیت تغذیه و حمایت ساختاری، فاگوسیته کردن سلول‌های زایای آسیب دیده و تنظیم فرآیند اسپرماتوژنز توسط تولید پروتئین‌ها و فاکتورهای رشد را برعهده دارند(۲۹). همچنین قادر به تولید انواع مختلف سیتوکاین‌ها و فاکتورهای‌رشد از جمله شبه انسولینی، فیبروبلاستی، تغییرشکل‌دهنده و فاکتور نروتروفیک مشتق از سلول‌های گلیال هستند و سبب حمایت از تکثیر سلول‌های مورد نظر در کاندیشن مدیوم می‌شوند(۳۳).

مصرف کافئین در مردان با مقادیر تستوسترون و گلوبولین متصل به هورمون جنسی (SHBG) ارتباط دارد(۳۴). این فرضیه مطرح شده است که کافئین باعث تغییر سلول‌های سرتولی در شاخص‌های گلیکولیتیک و اکسیداتیو می‌شود و این امر در پتانسیل تولید مثل مردان تداخل ایجاد می‌کند(۱۱). مکانیسم اثر مضر کافئین به خوبی روشن نشده است. کافئین ممکن است به طور غیر مستقیم با تأثیر بر سیستم هیپوتالاموس–هیپوفیز–غدد جنسی و یا با اثر مستقیم سمی بر اپیتلیوم جوانه‌زای بیضه عمل کند(۱۳،۱۱). علاوه بر این، مصرف کافئین نه تنها بر روی پارامترهای مایع منی بلکه بر یکپارچگی DNAاسپرم نیز تأثیر دارد(۳۸). مقادیر بالای مصرف کافئین می‌تواند پروفایل گلیکولیتیک و اکسیداتیوسلول‌های سرتولی را تغییر داده و در پتانسیل تولید مثل مردان تداخل ایجاد کند(۳۰).

در بسیاری از تحقیقات نشان دادند که تمرین هوازی موجب بهبود سیستم تولید مثلی می‌شود. تمرین هوازی می‌تواند میزان اسپرم و تستوسترون بدن را افزایش دهد(۲۰). فعالیت ورزشی منظم هوازی مانند شنا با شدت پایین در مهار آثار ناشی از بیماری‌های ناباروری از طریق افزایش حفظ و توسعه سلول‌های بنیادی اسپرماتوگونی، کمک شایانی می‌کند(۳۵). به نظر می‌رسد شنا با شدت پایین تأثیر مفیدی بر عملکرد بیضه مانند غلظت اسپرم و سطح سرمی هورمون‌های جنسی و افزایش در سطح سرمی تستوسترون تام و آزاد، تعداد اسپرم، تحرک و مورفولوژی در ورزشکاران دارد(۳۵،۳۸). با توجه به اثرات ضعیف مصرف مکمل‌های آنتی‌اکسیدانی در باروری و عوارض جانبی مصرف داروهای شیمیایی و نیز عدم مطالعه‌ی هم‌زمان اثر محیط کشت شرایطی شده (کاندیشن مدیم) سلول‌های سرتولی به همراه تمرین هوازی بر آسیب بیضه ناشی از مصرف کافئین با دوز بالا، لذا مطالعه حاضر بدین منظور انجام گرفت.

روش پژوهش

مطالعه تجربی آزمایشگاهی حاضر، در سال۱۴۰۱در دانشکده دامپزشکی دانشگاه آزاد اسلامی علوم پزشکی تبریز انجام شد که در طی انجام آن، کلیه ملاحظات اخلاقی و پروتکل‌های کار روی حیوانات آزمایشگاهی، مورد تائید کمیته نظارت بر حقوق حیوانات آزمایشگاهی دانشگاه آزاد اسلامی علوم پزشکی تبریز با کد اخلاق IR.IAU.TABRIZ.REC.1400.118 بود. بدین منظور از تعداد۳۰ سر موش صحرایی نر بالغ نژاد ویستار با وزن تقریبی ۲۰±۲۵۰گرم و با سن ۹ الی ۱۰ هفته، تهیه‌شده از مرکز پرورش و نگه‌داری حیوانات آزمایشگاهی دانشکده دامپزشکی، دانشگاه آزاد اسلامی واحد تبریز، استفاده شد. شرایط تغذیه و نگهداری برای تمام گروه‌ها یکسان و به‌صورت ۱۲ ساعت روشنایی/تاریکی و در دمای ۲±۲۱درجه سلسیوس بود. جیره غذایی یکسان و آب نیز به‌طور آزاد در دسترس همه موش‌ها قرار گرفته و پس از یک هفته عادت به شرایط جدیدآزمایش شروع شد.

جهت انجام آزمایش، ابتدا موش‌ها به طور تصادفی به ۵ گروه (شاهد سالم، آسیب دیده با کافئین،کافئین_ورزش، کافئین_کاندیشن مدیوم و کافئین_کاندیشن‌مدیوم_ورزش) تقسیم شدند. در ادامه همه موش‌های گروه‌های آسیب‌دیده و تیمار، به مدت ۴ هفته کافئین (با کد 102584، شرکت مرک، کشور آلمان) را که به شکل پودر بود، بعد از اندازه‌گیری توسط ترازوی مخصوص، با دوز ۲۰۰mg/kg وزن بدن، جهت القاء آسیب در بافت بیضه به شکل گاواژ دریافت نموده و موش‌های گروه شاهد سالم نیز به همان میزان آب مقطر را به‌صورت خوراکی دریافت کرد(۲۲).

مراحل استخراج و کشت سلول‌های سرتولی:

Copyright ©The authors

JAHSSP

http://jahssp.azaruniv.ac.ir/
http://dx.doi.org/10.22049/JAHSSP.2024.29208.1607

در این مطالعه جهت استخراج و کشت سلول‌های سرتولی از بیضه موش‌های نوزاد ۱۸روزه ویستار به تعداد ۱۰ عدد تهیه‌شده از مرکز پرورش و نگه داری حیوانات آزمایشگاهی دانشکده دامپزشکی، دانشگاه آزاد اسلامی واحد تبریز، استفاده شد. برای این منظور بعد از برداشتن و جداکردن سپیدپرده اطراف هر بیضه و انجام روش‌های هضم آنزیمی بر روی سلول‌های سرتولی، این سلول‌ها در محیط کشت DMEM[1]کشت داده شدند(۳۰). پس از گذشت دو روز از کشت، سلول‌ها به کف ظرف چسبیدند. همچنین سلول‌های آزاد و نچسبیده با تعویض پی در پی محیط کشت خارج شدند. یک هفته پس از کشت که جمعیت خالص‌تری از سلول‌های سرتولی شکل گرفت، هر دو روز یک‌بار محیط کشت سلول‌ها خارج شده، فیلتر گردیده و به عنوان محیط کشت شرایطی‌شده استفاده شدند. جهت اثبات حضور سلول‌های سرتولی از نشانگر اختصاصی ویمنتین و روش ایمونوهیستوشیمی استفاده شد. در این روش سلول‌ها دو بار به مدت ۵ دقیقه در بافر فسفات شست‌وشو شدند و برای اثبات به مدت ۲۰ دقیقه در پارافرمالدئید ۴ درصد قرار گرفتند. برای راحتی نفوذ آنتی‌بادی به داخل سلول از تریتون۱۰۰(۲درصد) به مدت ۲۰ دقیقه استفاده گردید. مهار آنتی بادی‌های برون‌زاد نیز از سرم بز (Goat serum) ۱۰ درصد به مدت یک ساعت در دمای ۳۷ درجه سانتی‌گراد انجام شد. سپس نمونه به مدت ۲۴ ساعت در دمای ۴ درجه سانتی‌گراد در معرض آنتی‌ویمنتین موشی (Mouse monoclonal Anti-Vimentin Antibody) (Sigma، USA) رقیق شد و با غلظت ۱/۲۰۰ قرار گرفتند. بعد با بافر فسفات شست‌وشو شداند (هر بار به مدت ۵ دقیقه)، روی نمونه‌ها به مدت ۴۵ دقیقه با آنتی‌بادی ثانویه (Goat FITC-conjugated Anti Mouse lgM) (Sigma، USA) با غلظت ۱/۱۰۰ در تاریکی و دمای اتاق پوشیده شد. پس از شست‌وشو با بافرفسفات، نمونه‌ها با چسب گلیسرول فسفات چسبانده شداند.نشانگرهای اختصاصی Oct، C-Kit، PLZF، CDH1 در سلول‌های اسپرماتوگونی کلونی‌ها مورد ارزیابی قرار گرفتند. پس از اثبات تسهیل نفوذپذیری آنتی‌بادی و مهار آنتی‌بادی‌های برون‌زاد به نمونه‌ها، نفوذ پذیری آنتی‌بادی‌های اولیه Mouse anti-Oct-4، Mouse Anti-c-kit، Mouse Anti-PLZF و Mouse Anti-CDH1 با غلظت۱/۱۰۰ اضافه شد و به مدت ۲۴ ساعت در دمای ۴ درجه سانتی‌گراد نگهداری شداند. بعد نمونه‌ها به مدت ۲ ساعت با آنتی‌بادی ثانویه با غلظت ۱/۱۰۰ برای دو نشانگر Oct-4 و C-kit و ۱/۲۰۰ برای دو نشانگر PLZF و CDH1 در تاریکی و در دمای اتاق پوشیده شداند. پس از شست‌وشو با بافرفسفات، نمونه‌ها با چسب گلیسرول‌فسفات ۶ چسبانده شداند. در کنار نمونه‌های آزمون، یک نمونه کنترل نیز رنگ آمیزی شد با این تفاوت که مرحله آنتی‌بادی اولیه از فرایند رنگ آمیزی حذف شد.

طرح آزمایش

ابتدا موش‌ها به طور تصادفی به ۵ گروه (شاهد سالم، آسیب دیده با کافئین،کافئین_ورزش، کافئین_کاندیشن مدیوم و کافئین_ کاندیشن‌مدیوم_ورزش) تقسیم شدند. در ادامه همه موش‌های گروه‌های آسیب‌دیده و تیمار، به مدت ۴ هفته کافئین که به شکل پودر بود و با حل کردن در آب مقطر، دریافت کردند.۶ هفته پس از دریافت آخرین دوز خوراکی کافئین، کاندیشن مدیوم سلول‌های سرتولی به مقدار ۰/۰۱میلیلیتر به همراه ۰/۰۱میلیلیتر تریپانبلو (شرکت Merck، آلمان) به درون بیضه موش‌های گروه تیمار تزریق شد. سپس همه گروه‌های مورد آزمایش، تمرین هوازی متوسط روی تردمیل با سرعت ۱۵ متر بر دقیقه و با شیب صفر درجه و مدت زمان ۶۰ دقیقه (۵ دقیقه گرم کردن و ۵۰ دقیقه تمرین اصلی و ۵ دقیقه سرد کردن) و یک بار در روز و ۵ جلسه در هفته و به مدت ۸ هفته انجام دادند. پس از گذشت ۸ هفته از تزریق کاندیشن مدیوم و انجام تمرین هوازی متوسط،تمام موش‌ها بادوز ۹۰ میلی‌لیتر/کیلوگرم کتامین و ۱۰ میلی‌لیتر/کیلوگرم زایلازین (هردو ساخت شرکت آلفاسان، کشور هلند)به‌صورت تزریق داخل صفاقی بی‌هوش شدند. در ادامه خون‌گیری از موش‌ها انجام شده و بیضه‌ها و سپس اپیدیدیم آنها جدا گردید.سپس نمونه‌ها در محلول‌فسفات بافر سالین (Aldrich USA, St Louic, MOE200)به نسبت ۱به ۱۰هموژنه شدند و در سرعت ۳۰۰۰دور در دقیقه، در دمای ۴۰درجه سلسیوس به مدت ۱۵دقیقه، سانتریفیوژ (۱۶شاخه شرکت بهداد، ایران)شدند و از سرم محلول بالایی حاصله جهت سنجش هورمون تستوسترون با استفاده از روش رادیو ایمینواسی مورد استفاده قرار گرفت(۱). جهت مطالعه هیستوپاتولوژی نمونه‌های بیضه در فرمالین ۱۰ درصد تثبیت گردیده، برش‌هایی به ضخامت ۵ میکرون طبق روش معمول تهیه مقاطع بافتی جهت رنگ آمیزی هماتوکسیلین – ائوزین تهیه شد، مقاطع بافتی تهیه شده از نظر هیستوپاتولوژی مورد بررسی قرار گرفت.تمامقاطعتوسطمیکروسکوپنوری مدل نیکون(ECLIPSE E200, JapanNikon,) تحت بررسیقرار گرفتندو فتومیکروگراف‌هایی با بزرگ‌نمایی ×۴۰۰ توسط دوربین دیجیتال (Nikon Coolscan 9000 Ed) با وضوح ۱۰ مگاپیکسل از بخش‌های مختلف بافت بیضه تهیه گردید. برای ارزیابی هیستوپاتولوژی کازسیستم درجه‌بندی Cosentino طبق جدول ۱ استفاده شد (۹).

-تحلیل آماری داده‌ها

داده‌های کمی‌جمع‌آوری شده به‌صورت میانگین±انحراف معیار ارائه گردید و برای واکاوی آماری داده‌ها از نرم‌افزار SPSSنسخه ۲۳استفاده شد. برای بررسی اختلافات بین گروه‌های مورد مطالعه از آزمون تحلیل واریانس یک‌طرفه(ANOVA) و برای مقایسه دو به دوی گروه‌ها از آزمون تعقیبی توکی (Tukey)استفاده شد. برای مقایسه شدت آسیب بافتی بین

Copyright ©The authors

Publisher: Azarbaijan Shahid Madani University

گروه‌های مورد مطالعه از آزمون غیر پارامتریک کروسکال-والیس(Kruskal-Wallis) و برای مقایسه دو به دوی آنها از آزمون یو من-وایتنی(Mann-Whitney U) استفاده شد. از آزمون کولموگروف_اسمیرنوف(Kolmogorov-Smirnov) برای بررسی نرمال بودن توضیع داده‌ها استفاده به عمل آمد. مقادیرp<۰/۰۵معنی‌دار تلقی گردید.

یافته‌ها

نتایج حاصل از بررسی هورمون تستوسترون و مقایسه آن بین گروه‌های مورد مطالعه در جدول ۱ارائه گردیده است. در گروه تحت تأثیر کافئین میزان هورمون تستوسترون به‌طور معنی‌داری نسبت به گروه شاهد کاهش نشان داد(p<۰/۰۱)، در گروه‌های آسیب‌دیده با کافئین بعلاوه تیمار با کاندیشن مدیوم و آسیب‌دیده با کافئین بعلاوه انجام ورزش، میزان هورمون تستوسترون به‌طور معنی‌داری نسبت به گروه آسیب‌دیده با کافئین افزایش نشان داد(p<۰/۰۵). بین این دو گروه اختلاف معنی‌داری از لحاظ هورمون تستوسترون مشاهده نشد. در گروه آسیب‌دیده با کافئین بعلاوه تیمار با کاندیشن مدیوم و انجام ورزش، میزان هورمون تستوسترون به‌طور معنی‌داری در مقایسه با گروه آسیب‌دیده با کافئین افزایش بیشتری (نسبت به دو گروه قبل)نشان داد(p<۰/۰۱). از لحاظ تمامی‌پارامترهای ذکرشده، بین این گروه با دو گروه قبلی تیمار نیز تفاوت معنی‌داری برقرار بود(p<۰/۰۵).تفاوت معنی‌داری از لحاظ فراسنجه‌های مذکور بین این گروه و گروه شاهد سالم مشاهده نگردید.

نمودار ۱- مقایسه هورمون تستوسترون بین گروه‌های مورد مطالعه (میانگین±انحرافمعیا

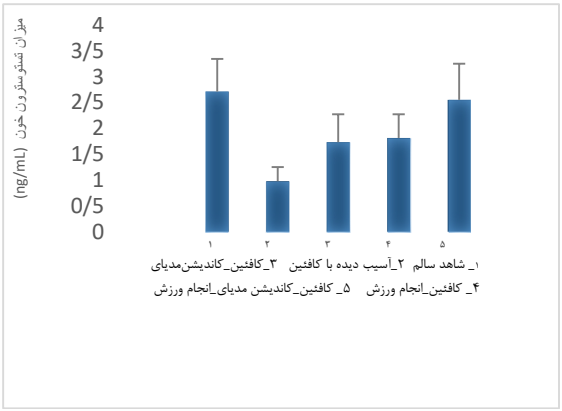

* (p<۰/۰۵) و **(p<۰/۰۱) اختلافازگروهشاهدسالمرانشانمی‌دهدو # (p<۰/۰۵) و ## (p<۰/۰۱) اختلافازگروهآسیب‌دیده با کافئین رانشانمی‌دهد (n= ۶).

در مشاهدات هیستوپاتولوژی، بافت بیضه موش‌های گروه شاهد دارای ساختاری طبیعی بود و هیچگونه تغییر پاتولوژیک قابل مشاهده‌ای در آنها مشاهده نشد(شکل۱).

بافت بیضه موش‌های صحرایی در گروه آسیب‌دیده با کافئین تغییرات شدید دژنراتیو و نکروز در سلول‌های زایا و توقف اسپرماتوژنز،کاهش لایه‌های اپیتلیوم ژرمینال، بی‌نظمی‌در اپیتلیوم پوشاننده توبول‌ها، تغییر ضخامت و ایجاد بینظمی‌در لایه بازال توبول‌ها، بی‌نظمی، چروکیدگی و از هم‌گسیختگی ساختار توبولی را در بسیاری از مجاری اسپرم‌ساز نشان داد. همچنین ادم، پرخونی و خونریزی شدیدی در فضای بینابینی توبول‌ها قابل مشاهده بود(شکل۲).در گروه‌های آسیب‌دیده با کافئین همراه با تیمار کاندیشن مدیوم و آسیب‌دیده با کافئین بعلاوه ورزش، از شدت تغییرات پاتولوژیک در مقایسه با گروه آسیب‌دیده با کافئین کاسته شده بود و تغییرات دژنراتیو و نکروز در سلول‌های زایا در حد متوسط مشاهده شد. از شدت کاهش لایه‌ها در اپیتلیوم ژرمینال، بی‌نظمی‌در اپیتلیوم توبول‌ها، تغییر ضخامت و ایجاد بی‌نظمی‌در لایه‌های بازال توبولی نیز به‌طور قابل توجهی کاسته شده بود ولی تغییرات هرگز به حد طبیعی خود نرسیده بودند. بی‌نظمی و چروکیدگی در ساختار توبول‌ها همچنان قابل رویت بود ولی از شدت آن‌ها در مقایسه با گروه آسیب‌دیده با کافئین به‌طور قابل ملاحظه‌ای کاسته شده بود. اتساع فضای میان‌بافتی با مشاهده علائمی‌از ادم و پرخونی ملایم تا متوسط مشخص بود(شکل۳و۴). در گروه آسیب‌دیده با کافئین بعلاوه تیمار با کاندیشن مدیوم و انجام ورزش بهبود قابل توجهی در آسیب‌های مذکور مشاهده شد و ساختار بافتی بیضه‌ها نسبتاً طبیعی و یا اغلب نزدیک به طبیعی بود. با این حال، در بعضی از مناطق تغییرات دژنراتیو خفیف در اپیتلیوم مجاری اسپرم‌ساز دیده می‌شد. اتساع جزعی در فضای میان‌بافتی با پرخونی خفیف نیز در برخی مناطق دیده می‌شد(شکل۵). مقایسه شدت آسیب بافت بیضه بین گروه‌های مورد مطالعه در نمودار ۲ آورده شده است. در گروه تحت تأثیر کافئین در مقایسه با گروه شاهد آسیب بافتی معنی‌داری در بیضهموش‌ها ایجاد شد(p<۰/۰۱)، در گروه‌های آسیب‌دیده با کافئین بعلاوه تیمار با کاندیشن مدیوم و آسیب‌دیده با کافئین بعلاوه انجام ورزش، میزان شدت آسیب بافت بیضه به‌طور معنی‌داری نسبت به گروه آسیب‌دیده با کافئین کاهش نشان داد(p<۰/۰۵). بین این دو گروه اختلاف معنی‌داری از لحاظ میزان بروز شدت آسیب در بافت بیضه مشاهده نشد. در گروه آسیب‌دیده با کافئین بعلاوه تیمار با کاندیشن مدیوم و انجام ورزش، میزان بروز شدت آسیب در بافت بیضه به‌طور معنی‌داری در مقایسه با گروه آسیب‌دیده با کافئین کاهش بیشتری (نسبت به دو گروه قبل)نشان داد(p<۰/۰۱).

Copyright ©The authors

JAHSSP

http://jahssp.azaruniv.ac.ir/
http://dx.doi.org/10.22049/JAHSSP.2024.29208.1607

شکل۱

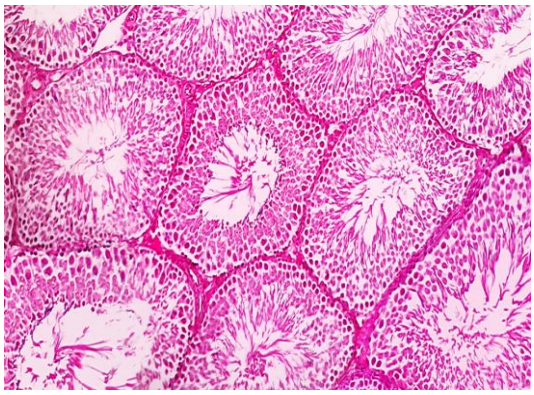

شکل۲

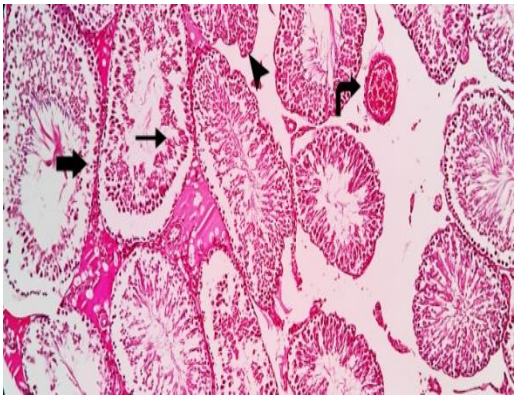

شکل۳

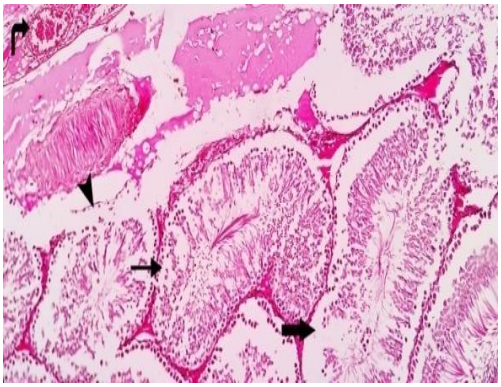

شکل۱- نمای ریزبینی از بافت بیضه یک موش صحرایی از گروه شاهد سالم. ساختار بافتی بیضه طبیعی بوده و تغییر پاتولوژیک قابل ملاحظه‌ای در آن مشاهده نمی‌شود (هماتوکسیلین-ائوزین، درشتنمایی **400**×).

شکل۲- نمای ریزبینی از بافت بیضه یک موش صحرایی از گروه آسیب‌دیده توسط کافئین.تغییرات شدید دژنراتیو و نکروز در سلول‌های زایا و توقف اسپرماتوژنز (پیکان ضخیم)، کاهش لایه‌های اپیتلیوم ژرمینال، بی‌نظمی‌در اپیتلیوم پوشاننده توبول‌ها، تغییر ضخامت و ایجاد بی‌نظمی‌در لایه بازال توبول‌ها (پیکان نازک)، بی‌نظمی، چروکیدگی و از هم‌گسیختگی ساختار توبولی در مجاری اسپرم‌ساز (نوک پیکان) دیده می‌شود.ادم، پرخونی و خونریزی شدید (پیکان خمیده) در فضای بینابینی توبول‌ها قابل مشاهده است (هماتوکسیلین-ائوزین، درشتنمایی **400**×).

شکل۳-نمای ریزبینی از بافت بیضه یک موش صحرایی از گروه آسیب‌دیده توسط کافئین بعلاوه تیمار با کاندیشن مدیوم. از شدت تغییرات پاتولوژیک در مقایسه با گروه آسیب‌دیده با کافئین کاسته شده است و تغییرات دژنراتیو و نکروز در سلول‌های زایا در حد متوسط مشاهده می‌شود (پیکان ضخیم). از شدت کاهش لایه‌ها در اپیتلیوم ژرمینال، بی‌نظمی‌در اپیتلیوم توبول‌ها، تغییر ضخامت و ایجاد بی‌نظمی‌در لایه‌های بازال توبولی نیز به‌طور قابل توجهی کاسته شده است (پیکان نازک). بی‌نظمی‌و چروکیدگی در ساختار توبول‌ها هم‌چنان قابل مشاهده است (نوک پیکان) ولی از شدت آنها در مقایسه با گروه آسیب‌دیده با کافئین به‌طور قابل ملاحظه‌ای کاسته شده است. اتساع فضای میان‌بافتی همراه با ادم و پرخونی ملایم قابل مشاهده می‌باشد (پیکان خمیده)(هماتوکسیلین-ائوزین، درشت‌نمایی **400**×).

شکل۴

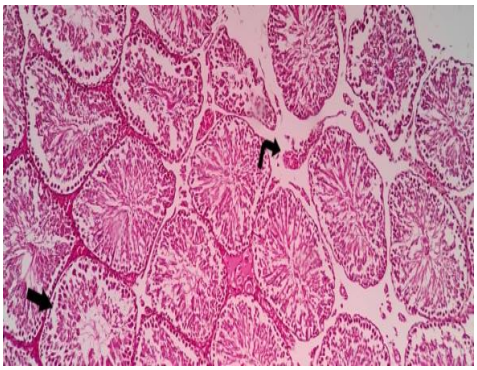

شکل۵

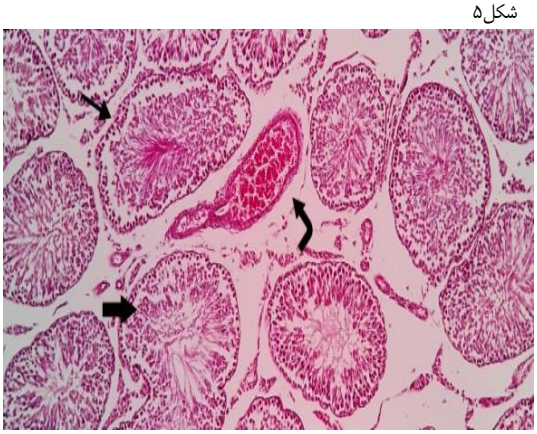

شکل۴- نمای ریزبینی از بافت بیضه یک موش صحرایی از گروه آسیبدیده توسط کافئین بعلاوه انجام ورزش تغییرات دژنراتیو و نکروز در سلول‌های زایا در حد متوسط مشاهده می‌شود (پیکان ضخیم). کاهش لایه‌ها در اپیتلیوم ژرمینال، بی‌نظمی‌در اپیتلیوم توبول‌ها، تغییر ضخامت و ایجاد بی‌نظمی‌در لایه‌های بازال توبولی، بی‌نظمی‌و چروکیدگی در ساختار

Copyright ©The authors

Publisher: Azarbaijan Shahid Madani University

توبول‌ها همچنان قابل مشاهده است ولی از شدت آنها در مقایسه با گروه آسیب‌دیده با کافئین به‌طور قابل ملاحظه‌ای کاسته شده است (پیکان نازک). اتساع فضای میان‌بافتی همراه با ادم و پرخونی ملایم نیز قابل مشاهده می‌باشد (پیکان خمیده)(هماتوکسیلین-ائوزین، درشتنمایی **400**×).

شکل۵- نمای ریزبینی از بافت بیضه یک موش صحرایی از گروه آسیب‌دیده با کافئین بعلاوه تیمار با کاندیشن مدیوم و انجام ورزش .ساختار بافتی بیضه‌ها نسبتاً طبیعی و یا نزدیک به طبیعی است .در برخی مناطق تغییرات دژنراتیو خفیف در اپیتلیوم مجاری اسپرم‌ساز دیده می‌شود (پیکان ضخیم). اتساع جزئی در فضای میان‌بافتی با پرخونی خفیف در برخی مناطق قابل مشاهده است (پیکان خمیده) (هماتوکسیلین-ائوزین، درشتنمایی **400**×).

نمودار۲-مقایسه شدت آسیب بافت بیضه بین گروه‌های مورد مطالعه به روشCosentino

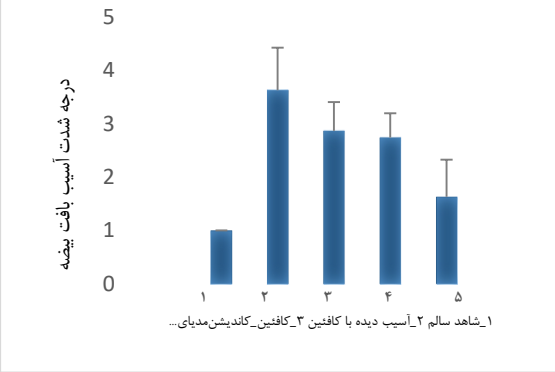

* (p<۰/۰۵) و **(p<۰/۰۱) اختلافازگروهشاهدسالمرانشانمی‌دهدو # (p<۰/۰۵) و ## (p<۰/۰۱) اختلافازگروهآسیب‌دیده با کافئین رانشانمی‌دهد (n= ۶).

جدول ۱- سیستم امتیازدهی آسیب بیضه به روشCosentino

درجه	ویژگی‌های میکروسکوپی
۱	ساختارطبیعی بیضه با آرایش منظم سلول‌های ژرمینال بدون خونریزی و نکروز
۲	سلول‌های ژرمینال کمترمنظم و غیرمنسجم و لوله‌های اسپرم‌ساز نزدیک به هم با خونریزی و نکروز خفیف
۳	سلول‌های ژرمینال بی‌نظم تخریب شده با کاهش اندازه هسته‌های پیکنوتیک و لوله‌های منی‌ساز با مرزهای کمتر متمایز همراه با خونریزی و نکروز متوسط
۴	لوله‌های منی‌سازنزدیک به‌هم با نکروز انعقادی سلول‌های ژرمینال همراه با خونریزی و نکروز شدید

بحث

در مطالعه حاضر مصرف خوراکی کافئین به‌مدت ۴ هفته با دوز ۲۰۰mg/kgباعث کاهش معنی‌دار سطح هورمون تستوسترون در موش‌های صحرایی گردید. استفاده از کاندیشن مدیای سلول‌های سرتولی و انجام تمرین به‌طور جداگانه مقدار کاهش یافته هورمون تستوسترون را در موش‌های مصرف‌کننده کافئین به‌طور معنی‌داری افزایش دادند.

بیضه‌ها چندین هورمون جنسی مردانه (شامل تستوسترون، دی هیدروتستوسترون وآندروستندیون) ترشح می‌کنند که روی هم آندروژن‌ها نامیده می‌شود. اختلال در عملکرد سلول‌های لیدیگ بیضه با کاهش مستمر تولید تستوسترون همراه است(۱۶،۱۸). که عملکرد بیضه‌ها را تنظیم می‌کنند(۱۴). بهبود عملکرد سلول‌های لیدیگ باعث افزایش تستوسترون می‌شود(۴).

ورزش هوازی برای بدن اثرات مفید زیادی دارد که می‌توان به اثرات قلبی-عروقی و ریوی و همچنین تاثیر بر عضلات و سیستم عصبی بدن نام برد. در بسیاری از تحقیقات نشان دادن که ورزش هوازی موجب بهبود سیستم تولید مثلی می‌شود. تحقیقات مختلف نشان دادند که تمرین هوازی می‌تواند میزان اسپرم و میزان تستوسترون بدن را افزایش دهد(۱۹). طی مطالعات انجام شده، ارتباط مثبتی بین تمرینات هوازی با شدت متوسط و پارامترهای عملکرد بیضه مانند غلظت اسپرم و سطح سرمی هورمون‌های جنسی گزارش شده است. افزایش در سطح سرمی تستوسترون تام و آزاد ، تعداد اسپرم ، تحرک و مورفولوژی در ورزشکاران مشاهده شده است(۲۵،۳۲). محور هیپوتاالاموس-هیپوفیز-گناد (HPG) ممکن است مسئول تغییرات مشاهده شده باشد، زیرا ورزش منجر به افزایشLH و

Copyright ©The authors

http://dx.doi.org/10.22049/JAHSSP.2024.29208.1607

FSH نیز شده که نشان دهنده تحریک بیشتر عملکرد سلول‌های لیدیگ و سرتولی است و همچنین تغییرات در سطح سرمی گلوبولین متصل به هورمون جنسی (SHBG) نیز بعد از تمرین ورزشی مشاهده شده است(۳۲،۱۵). از طرفی بیان شده است که تمرینات استقامتی با شدت متوسط (حداکثر جذب اکسیژن ($maxVO_2$) در محدوده ۴۰-۶۰٪) اثرات مفیدی در بهبود شاخص‌های سلامت باروری داشته است(۳۲،۱۵).

کافئین پرمصرف‌ترین داروی روان فعال کننده(psycho active) در جهان و یکی از محرک‌های رایج در ورزش است.کافئین (۱،۳،۷ – تری متیل گزانتین)، آلکالوئیدی محرک است و از شایع‌ترین مکمل‌های مصرفی در جهان می‌باشد(۳۱). توانایی کافئین و سایر گزانتین‌ها در کمک به عملکرد و سلامتی بر اساس تأثیر مستقیم یا غیرمستقیم آن‌ها بر قلب یا عضلات اسکلتی، تعدیل سیستم اعصاب مرکزی، آوردن سوبستراها و تحریک اسیدهای چرب آزاد و صرفه جویی درگلیکوژن می‌باشد. همچنین کافئین رهایش، پیوندخوردن و فعالیت نوروترانسمیترها را تغییر داده و بر درک فشار فعالیت بدنی تأثیر گذار باشد(۳۵). کافئین بر اندام‌ها و بافت‌های مختلف بدن مانند سیستم عصبی، سیستم قلبی- عروقی، عضلات صاف، اسکلتی و بافت چربی اثر می‌گذارد و همچنین کافئین سطح آدرنالین خون را افزایش می دهد و همچنین باعث افزایش سطح فعالیت نوروترنسمیترهای دوپامین و نوراپی نفرین در مغز می‌شود (۲۶). بطور کلی مکانیسم اثر کافئین به این صورت بوده که آنزیم فسفودی استراز را مهار کرده و باعث افزایش cAMP در داخل سلول می‌شوند. کافئین در کبد متابولیزه می‌شود و از راه کلیه‌ها و ادرار دفع می‌شود(۱۸).

طی مطالعه‌ای در سال 2019، بلالی خراجی و همکاران نشان دادند که مصرف روزانه کافئین از طریق آب آشامیدنی توسط موش‌های صحرایی مادر در دوران بارداری و شیردهی باعث کاهش وزن بدن، وزن و حجم بیضه و همچنین کاهش تعداد سلول‌های سرتولی و اسپرماتوژنیک اعم از اسپرماتوگونی، اسپرماتوسیت اولیه، اسپرماتید و اسپرم در بیضه نوزادان نر در دوره قبل و بعد از بلوغ می‌گردد. نتایج ایشان نشان داد که کافئین می‌تواند باعث تغییرات هیستوپاتولوژیک نیز در بیضه نوزادان موش‌های صحرایی گردد، به‌طوریکه این تغییرات حتی تا ۱۲۰ روز پس از تولد باقی مانده و برگشت ناپذیر می‌باشند(۷). در مطالعاتی هانسن و همکاران بیان کرده‌اند که کافئین با جلوگیری از تمایز بافت بینابینی بیضه و سلول‌های لیدیگ باعث کاهش میزان تستوسترون در بیضه جنین موش صحرایی می‌شود. طبق نظر ایشان کافئین دارای اثرات کاهشی بر تعداد سلول‌های سرتولی و اسپرماتوژنز می‌باشد. همچنین کافئین با تأثیر مستقیم بر روند تقسیم سلولی باعث کاهش تعداد این سلول‌ها می‌گردد(۲۸). از طرف دیگر کافئین با کاهش تعداد سلول‌های لیدیگ منجر به کاهش ترشح تستوسترون در بیضه می‌شود و از این طریق فرآیند اسپرماتوژنز را تحت تأثیر قرار می‌دهد(۲۷،۷). طی مطالعه‌ای که پارک و همکاران در سال ۲۰۱۵ انجام دادند، نشان دادند که مصرف کافئین در دوران بلوغ می‌تواند در رشد و عملکرد بیضه‌ها، احتمالاً با قطع ترشح درون‌زاد تستوسترون و کاهش حساسیت سلول‌های لیدیگ به تحریک گنادوتروفیک، تداخل ایجاد کند. علاوه بر این، ایشان تأیید کردند که تجویز کافئین در دوران بلوغ، رشد بیضه را کاهش داده و هیستومورفولوژی آن را تغییر می‌دهد(۲۳). هانس و همکاران در مطالعه خود گزارش کردند حجم مایع منی و میزان هورمون تستوسترون پسرانی که مادران آن‌ها طی دوران بارداری هر روز ۳ تا ۷ فنجان قهوه می‌نوشیدند، کاهش داشته است(۲۷). یافته‌های مطالعه ما در خصوص تغییرات هورمون تستوسترون متعاقب مصرف کافئین، در مجموع با نتایج مطالعات یادشده هم‌سو می‌باشد .

البته در مورد اثرات کافئین بر عملکرد تولیدمثل نرینه، نتایج متناقضی نیز وجود دارد. به‌عنوان مثال، طی مطالعاتی نشان داده شده است که کافئین تأثیری بر میزان هورمون تستوسترون ندارد(۲۴، ۲۷). در مطالعه‌ای که اولووله و همکاران در سال ۲۰۱۶ بر تاثیر مصرف کافئین در بهبود عملکرد تولیدمثلی موش‌های صحرایی نر بالغ انجام دادند، مشاهده نمودند که مصرف کافئین باعث افزایش میزان تستوسترون در موش‌های صحرایی نر بالغ می‌شود(۲۲). طبق نظر اولووله افزایش سطح تستوسترون سرم در مطالعه آنها ممکن است به دلیل اثر مهاری کافئین بر آروماتاز باشد. آروماتاز در سلول‌های لیدیگ بالغ بیان می‌شود و یک آنزیم کلیدی واسطه درتبدیل آندروژن‌ها به استروژن می‌باشد و بنابراین،مهارآن ممکن است از تبدیل تستوسترون به استروژن جلوگیری کند و باعث افزایش سطح تستوسترون سرم شود(۲۲).

نتیجه‌گیری

طی مشاهدات میکروسکوپی در مطالعه حاضر، در آسیب‌شناسی بافتی، پرخونی رگ‌های خونی بینابینی و زیر کپسولی متعاقب مصرف کافئین بیضه موش‌ها نیز مشاهده گردید که می‌تواند ثانویه به افزایش فعالیت سلولی در پاسخ به کافئین باشد و بیشتر به این دلیل است که مصرف کافئین با افزایش متابولیسم مرتبط است(۱۷). هم‌راستا با نتایج مطالعه ما، در مطالعه‌ای که توسط واینبرگر و همکاران در سال ۱۹۷۸انجام شده، آتروفی شدید دو طرفه بیضه همراه با توقف اسپرماتوژنز یا الیگواسپرماتوژنز در ۸۵ تا ۱۰۰ درصد از موش‌هایی که از کافئین تغذیه می‌کردند، مشاهده

Copyright ©The authors
Publisher: Azarbaijan Shahid Madani University

شده است(۳۲). همچنین، پس از درمان موش‌های صحرایی نر با مسکن‌های حاوی کافئین، افزایش اسپرم‌های غیرطبیعی گزارش شده است(۱۱).

یک مطالعه درون تنی با موش‌های اسپراگ–داولی نشان داده که مصرف خوراکی دوز بالای ۲۰۰میلی‌گرم بر کیلوگرم وزن بدن کافئین، بر ساختار بافتی لوله‌های منی‌ساز بیضه تأثیر منفی می‌گذارد و باعث از بین رفتن گسترده سلول‌های اسپرم‌ساز و کاهش وزن بیضه‌ها می‌شود(۵). همچنین، یک مطالعه با همان دوز کافئین(۲۰۰میلی گرم به ازای هر کیلوگرم وزن بدن)، کاهش وزن بیضه و اپیدیدیم و همچنین تغییرات بافتی، یعنی سلول‌های آتروفیک همراه با نکروز و دژنراسیون بیش از حد اسپرماتیدها و تقریباً عدم وجود اسپرم را گزارش کرده است(۱۱). شاید بتوان نتیجه گرفت علاوه بر این که کافئین بر ساختار بافتی بیضه تأثیر می‌گذارد، سلول‌های زایای تناسلی نرینه را نیز کاهش می‌دهد و موجب ناباروری می‌گردد.

با توجه به نتایج مطالعات فوق‌الذکر و یافته‌های مطالعه حاضر، کافئین از یک سو منجر به کاهش میزان تولید تستوسترون در موش‌های صحرایی شده است و از سوی دیگر باعث آسیب بر مورفولوژی و ساختار بافتی بیضه گردیده است. لذا، تأثیر کافئین بر بافت بیضه‌های موش‌های صحرایی در مطالعه حاضر می‌تواند احتمالاً هم تأثیر مستقیم کافئین بـر ساختار سـلولی بافت بیضه بوده و هم تأثیر بـر محـور هیپوتالاموسـی_هیپـوفیزی باشد.

نتایج مطالعه حاضر نشان داد که مصرف کاندیشن‌مدیای سلول‌های سرتولی و انجام ورزش هوازی متوسط می‌تواند به‌صورت هم‌افزایی، باعث بهبود آسیب بیضه ناشی از مصرف دوز بالای کافئین گردد. با توجه به یافته‌ها به نظر می‌رسد این تاثیر در اثر بهبود وضعیت اکسیدانی–آنتی‌اکسیدانی بافت بیضه حاصل گردیده است. تاثیر دوزهای مختلف کاندیشن‌مدیای سلول‌های سرتولی و انواع مختلف ورزش و همچنین تعیین مکانیسم/مکانیسم‌های سلولی مولکولی موثر در این امر نیاز به مطالعات گسترده‌ترآتی دارد.

تشکر و قدردانی

اطلاعات مقاله حاضر، مستخرج از پایان‌نامه دکتری رشته فیزیولوژی ورزشی دانشکده علوم انسانی دانشگاه آزاد اسلامی واحد تبریز (کد پایان‌نامه: 10248153080271714001623615560)می‌باشد. بدین وسیله از معاونت پژوهش و فن‌آوری دانشگاه آزاد اسلامی واحد تبریز و نیز کارشناسان محترم آزمایشگاه‌های فیزیولوژی و پاتولوژی دانشکده دامپزشکی دانشگاه آزاد اسلامی علوم پزشکی تبریز، قدردانی می‌شود.

تضاد منافع

نویسندگان این مقاله، هیچ نفع متقابلی از انتشار آن ندارند.

Reference

1. Ahmadi R & Elahe A. 2012. The effects of salvia officinalisextract on serum level of creatine kinase and alkalinephosphatase in male rats. Razi Journal of Medical Sciences. 19(96): pp. 20-25.
2. Agarwal, A., Ikemotom I. and Loughlin, K.R. (1994). Relationship of sperm parameters with levels of reactive oxygen species in semen specimens. J Urol, 152: 107-110.
3. Azizollahi, G., Azizollahi, S., Babaei, H., Kianinejad, M., Baneshi, M. andNematollahimahani, S. (2013). Effects of supplement therapy on sperm parameters,protamine content and acrosomal integrity of varicocelectomized subjects. Journal of Assisted Reproduction and Genetics, 30(4): 593-599.
4. Bassey, R.B., Yama, O.E., Osinubi, A.A., Noronha, C.C. and Okanlawon, A. (2011). Effects of Tahitian Noni dietary supplement on caffeine-induced testicular histo-pathological alterations in adult Sprague-Dawley rats. Middle East Fertility Society Journal, 16: 61-66.
5. Belali Kharaji, M., Yadegari, M., Anvari, M., Abbasi Sarcheshmeh, A. and Dortaj, H. (2019). Stereological Study on the Effects of Maternal Caffeine Consumption on Histomorphometric Changes of Testis and Prostate in Rat Offspring. Modern Medical Laboratory Journal, 3(1): 20-33.
6. Bidgoli, S.A., Karimi, M., Asami, Z., Baher, H., Djamali Zavarhei, M., 2011. Association between testicular Aryl hydrocarbon Receptor levels and idiopathic male infertility: A case-control study in Iran. Sci. the science of the Total Environment.15:409(18):3267-73
7. Carreau, S. (2007). Leydig cell aromatase: from gene to physiology. In: Payne AH,

Copyright ©The authors

receptors mediate the arousal effect of caffeine. Nature Neuroscience, 8: 858-859.
17. Luo, D.Y., Yang, G., Liu, J.J., Yang, Y.R. and Dong, Q. (2011). Effects of varicocele on testosterone, apoptosis and expression of StAR mRNA in rat Leydig cells. Asian Journal of Andrology, 13(2): 287-291.
18. Mombeyni, A., Bahmanzade, M., Sarami, A., Changizi-Ashtiyani, S. and Parastesh, M. (2018). The Effect of Increasing Resistance Training on Testicular Oxidative Stress and Quality of Spermatogenesis in Male Rats. Journal of Arak University Medical Sciense, 21(4): 86-97 .[In Persian]
19. Monfared, M. H., Minaee, B., Rastegar, T., Khrazinejad, E,. Barbarestani, M., 2016. Sertoli cell condition medium can induce germ like cells from bone marrow derived mesenchymal stem cells. Iranian Journal of Basic Medical Sciences, 19(11): 1186-1192.
20. Mora-Esteves, C. and Shin, D., (2013). Nutrient Supplementation: Improving Male Fertility Fourfold. Seminars in Reproductive Medicine. 31: 293–300.
21. Oluwole, O.F., Salami, S.A., Ogunwole, E., Raji, Y., 2016. Implication of caffeine consumption and recovery on the reproductive functions of adult male Wistar rats. Journal of Basic and Clinical Physiology and Pharmacology. 27, 483–491.
22. Park, M., Choi, Y., Choi, H., Yim, J.Y. and Roh, R. (2015). High doses of caffeine during the peripubertal period in the rat impair the growth and function of the testis. International Journal of Endocrinology, Article ID 368475, 9 pages.
23. Pellatt, L., Rice, S. and Mason, H.D. (2010). Anti-Müllerian hormone and polycystic ovary syndrome: a mountain too high? Reproduction, 139(5): 825-33.
24. Priskorn, L., Jensen, T.K., Bang, A.K., Nordkap, L., Joensen, U.N., Lassen, T.H., Olesen, I.A., Swan, S.H., Skakkebaek, N.E., Jørgensen, N., 2016. Is Sedentary Lifestyle Associated with Testicular Function? A Cross-Sectional Study of 1,210 Men. Am. J. Epidemiol.
25. Ranjbar.r,Kordi.M, Gayini.A.A, 2009. The effect of caffeine ingestion on anaerobic power; Fatigue index and blood lactate levels in boy athlete

Hardy MP, editors. The Leydig cell in health and disease. Totowa, NJ: Humana Press,pp:189-95.
8. - Cosentino MJ, Nishida M, Rabinowitz R, Cockett AT. Histological changes occurring in the contralateral testes of prepubertal rats subjected to various durations of unilateral spermatic cord torsion. The Journal of urology. 1985;133(5):906-911.
9. Dias, T.R., Alves, M.G., Bernardino, R.L., Martins, A.D., Moreira, A.C., Silva, J., (2015). Dose-dependent effects of caffeine in human Sertoli cells metabolism and oxidative profile: relevance for male fertility.Toxicology, 328: 12-20.
10. Ekaluo, U.B., Udokpoh, A.E., Udofia, U.U. and Ajang, R.O. (2005). Comparative toxicity of five commonly used analgesics on sperm count and sperm head abnormalities. Global Journal of Pure and Applied Sciences, 11: 81-84.
11. Eteng, M.U., Eyong, E.U., Akpanyung, E.O., Agiang, M.A., Aremu, C.Y., 1997. Recent advances in caffeine and theobromine toxicities: a review. Plant Foods Hum. Nutr. 51, 231–43.
12. Esegbue, P. R. C., Aigbiremolen, A. A., Akindele, R. A., Ehiwe, O. D., Odigie, O. M., Naiho, A. O., Igweh, J. C., 2017. Coffee and Caffeine Consumption in Reproductive Functions of Adult Wistar Rats. International Journal of Biochemistry Research & Review, 20(2):1-11.
13. Fujisawa, M., Dobashi, M. and Yamasaki, T. (2001). Significance of seruminhibin B concentration for evaluating improvement in spermatogenesis after varicocelectomy. Human Reproduction, 16(9); 1945-1949
14. Grandys, M., Majerczak, J., Duda, K., Zapart-Bukowska, J., Kulpa, J., Zoladz, J. A., 2009. Endurance training of moderate intensity increases testosterone concentration in young, healthy men.International Journal of Sports Medicine, 30(7):489-95.
15. Hayden, RP. and Tanrikut, C. (2016). Testosterone and varicocele.the Urologic Clinics of North America, 43(2); 223-232.
16. Huang, Z.L., Qu, W.M., Eguchi, N., Chen, J.N., Schwarzschild, M.A., Fredholm, B.B., et al. (2005). Adenosine A2A, but not A1,

Copyright ©The authors

students (in persian). JSBS 1, 123–136.

26. Ramlau-Hansen, C., Thulstrup, A.M., Bonde, J.P., Olsen, J. and Bech, B. (2008). Semen quality according to prenatal coffee and present caffeine exposure: two decades of follow-up of a pregnancy cohort. Human Reproduction, 23(12): 2799-805.
27. Rato, L., Alves, M.G., Socorro, S., Duarte, A.I., Cavaco, J.E. and Oliveira, P.F. (2012). Metabolic regulation is important for spermatogenesis. Nature Reviews.Urology, 9: 330-338.
28. Ricci, E., Viganò, P., Cipriani, S., Somigliana, E., Chiaffarino, F., Bulfoni, A and Parazzini, F., (2017). Coffee and caffeine intake and male infertility: a systematic review. Nutrition Journal. 16: 37.
29. Salem, M., Mirzapour, T., Bayrami, A., Sagha, M. and Asadi, A. (2017). The Effects of Sertoli Cells Condition Media and Retinoic Acid on the Number of Colonies of Bone Marrow Mesenchymal Stem Cells. Journal of Ardabil University of Medical Sciences., 17(1): 7-21. [In Persian].
30. Shamekh, R., Saporta, S., Cameron, D.F., Willing, A.E., Sanberg, C.D., Johe, K., Sanberg, P.R., 2008. Effects of sertoli cell-conditioned medium on ventral midbrain neural stem cells: A preliminary report. Neurotox. Res. 13, 241–246.
31. Streese, L., Deiseroth, A., Schäfer, J., Schmidt-Trucksäss, A., Hanssen, H., 2018. Exercise, arterial crosstalk-modulation, and inflammation in an aging population: The ExAMIN AGE study. Front. Physiol.
32. Svartberg, J., Midtby, M., Bonaa, K., Sundsfjord, J., Joakimsen, R., Jorde, R., 2003. The associations of age, lifestyle factors and chronic disease with testosterone in men: the Tromso Study. Eur. J. Endocrinol. 149, 145–1 midbrain neural stem cells: A preliminary report. Neurotoxicity Research. 13, 241–246.
33. Vaamonde, D., Da Silva-Grigoletto, M.E., García-Manso, J.M., Barrera, N. and Vaamonde-Lemos, R., (2012). Physically active men show better semen parameters and hormone values than sedentary men. European Journal of Applied Physiology. 112(9): 3267–3273.
34. Weinberger, M.A., Friedman, L., Farber, T.M., Moreland, F.M., Peters, E.L., Gilmore, C.E., et al. (1978). Testicular atrophy and impaired spermatogenesisin rats fed high levels of the methylxanthines caffeine, theobromine, or theophylline. Journal of Environmental Pathology and Toxicology, 2: 687-706.
35. Zargham،A.،Khameneh, A.J., 2014. The effect of different doses of caffeine and a single bout of resistant-exhaustive exercise on muscle damage indices in male volleyball players. KAUMS J.
36. Zini, A., Albert, O., Robaire, B., 2014. Assessing sperm chromatin and DNA damage: clinical importance and development of standards. Andrology 2, 322–325.
37. Zohrabi, L., Farzanegi, P., Azarbayjani, M. A., 2020. The Effect of 8-Weeks of Low-Intensity Swimming Training on Promyelocytic Leukemia Zinc Finger Protein and Spermatid Transition Nuclear Protein Gene Expression in Azoospermic Rats Model.Gonabad university of Medical Sciences, 26(4):332-347

Copyright ©The authors